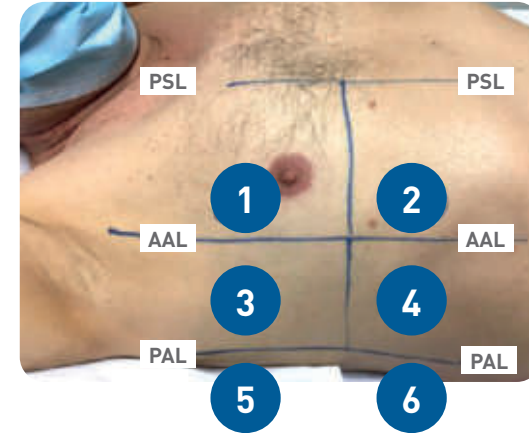


Name   m  w  d  
 Alter  Untersucher/in  Raucher:  nein  ja  
 Lage des Patienten:  Bauchlage  Rückenlage  Sitzen Atmung:  Spontanatmung  assist. beatmet  kontroll. beatmet  
 Konvexschallkopf  Linearschallkopf  Taschenultraschallgerät Dokumentation:  Bild  Video  
 Ultraschallgerät/Sonde   
 Klinische Symptomatik   
 Beschwerdebeginn  Klinischer Verdacht auf COVID-19  nein  ja  
 COVID-19 Test positiv  Röntgen Thorax  CT Thorax  Ultraschall-Folgeuntersuchung  
 Begleiterkrankungen  nein  ja, welche:  Arterieller Hypertonus  
 Asthma  COPD  Sonstige Lungenerkrankungen  KHK  Diabetes  Tumoren  HIV  Hepatitis  
 Niereninsuffizienz  Leberzirrhose  Immunsuppression



PSL: parasternale Linie  
 AAL/PAL: anteriore/posteriore Axillarlinie. Die Areale 5/6 sind durch leichte Seitenlage am besten abzubilden.  
 Ggf. bei den auffälligen Lungenarealen die Schallkopfposition mit Filzstift für Kontrollen markieren.

Bitte ausfüllen:  
ja/nein (j/n)  
leer = nicht untersucht

## RECHTE LUNGE

**Pleuraerguss:**  
 nein  
 ja:  
 wenig „vorhanden“  
 mäßig viel  
 viel

Fragmentierte Pleura	Konsolidierungen	Aerobronchogramm	„B-Linien“
<input type="checkbox"/>	<input type="checkbox"/>	<input type="checkbox"/>	<input type="checkbox"/>
<input type="checkbox"/>	<input type="checkbox"/>	<input type="checkbox"/>	<input type="checkbox"/>
<input type="checkbox"/>	<input type="checkbox"/>	<input type="checkbox"/>	<input type="checkbox"/>
<input type="checkbox"/>	<input type="checkbox"/>	<input type="checkbox"/>	<input type="checkbox"/>
<input type="checkbox"/>	<input type="checkbox"/>	<input type="checkbox"/>	<input type="checkbox"/>
<input type="checkbox"/>	<input type="checkbox"/>	<input type="checkbox"/>	<input type="checkbox"/>

### UNTERSUCHUNGSAREALE

- Areal **1** oben anterior
- Areal **2** unten anterior
- Areal **3** oben lateral
- Areal **4** basal lateral
- Areal **5** oben dorsal
- Areal **6** unten dorsal

Bitte ausfüllen:  
ja/nein (j/n)  
leer = nicht untersucht

## LINKE LUNGE

**Pleuraerguss:**  
 nein  
 ja:  
 wenig „vorhanden“  
 mäßig viel  
 viel

Fragmentierte Pleura	Konsolidierungen	Aerobronchogramm	„B-Linien“
<input type="checkbox"/>	<input type="checkbox"/>	<input type="checkbox"/>	<input type="checkbox"/>
<input type="checkbox"/>	<input type="checkbox"/>	<input type="checkbox"/>	<input type="checkbox"/>
<input type="checkbox"/>	<input type="checkbox"/>	<input type="checkbox"/>	<input type="checkbox"/>
<input type="checkbox"/>	<input type="checkbox"/>	<input type="checkbox"/>	<input type="checkbox"/>
<input type="checkbox"/>	<input type="checkbox"/>	<input type="checkbox"/>	<input type="checkbox"/>
<input type="checkbox"/>	<input type="checkbox"/>	<input type="checkbox"/>	<input type="checkbox"/>

Sonstiges (z.B. Pneumothorax, „Mischbild“/V.a. ARDS, „Interstitielles Syndrom“, zusätzliche Untersuchungsareale) \_\_\_\_\_

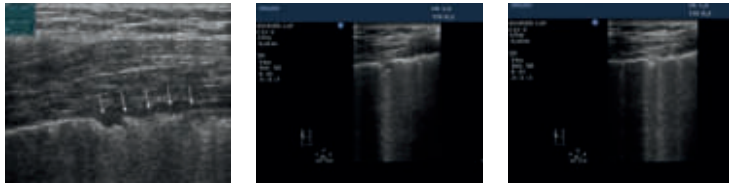
**FAZIT:** \_\_\_\_\_

# LEGENDE/DEFINITIONEN zum Lungenultraschall-Protokoll

**Vorbemerkung: Schutzkleidung nach Maßnahmenliste bei Infektionsdiagnosen! Adäquate Hygiene beim Einsatz des Sonographiegerätes, ggf. komplette Plastikhülle für das Ultraschallgerät! Eigenschutz hat höchste Priorität!**

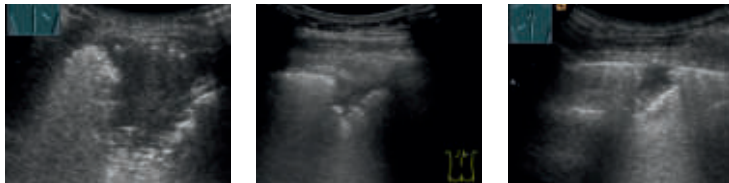**Geräteeinstellungen:** Für die Lungenuntersuchung wird der **Konvexschallkopf** empfohlen, da mit diesem Artefakte, wie die B-Linien und gerade tief reichende Konsolidierungen optimal dargestellt werden können. Falls kein Konvexschallkopf verfügbar ist, ansonsten den **Linearschallkopf** ohne Bildverbesserungsmodi verwenden. Optimalerweise – und wenn es die Infektsituation zulässt – beide Sonden.

Falls verfügbar immer **zuerst CT Thorax/Lungenröntgen anschauen** und dann mit anschließender Lungensonographie **korrelieren!**



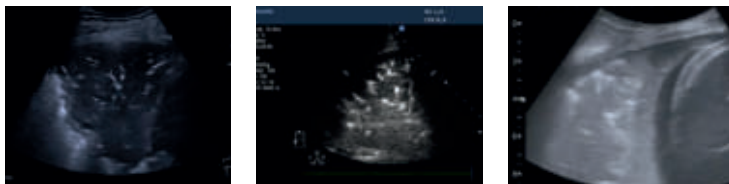
## Fragmentierte Pleura

Unregelmäßige, unterbrochene (mm) und verdickte Pleuralinie, teils subpleurale, echoarme Areale.



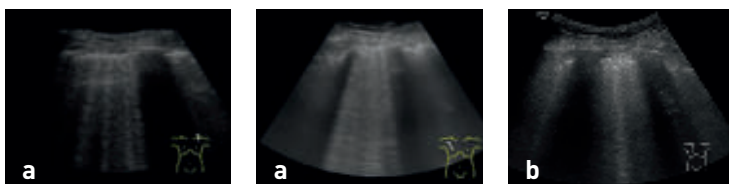## Konsolidierung

Echoarmer subpleuraler Bereich (> 5 mm) mit leber- oder gewebeähnlicher Echotextur.



## Aerobronchogramm

Luftgefüllte Bronchien (echoreich) in einer Konsolidierung.



## „B-Linien“

Hier werden die klassischen B-Linien **(a)** („sound of lung water“, von der intakten Pleura ausgehend) und die „Kometenschweif-Artefakte“ **(b)** (Artefakte, ausgehend vom Rand der Konsolidierungen oder von Pleurapathologien) aus Gründen der Vereinfachung zusammengefasst.

## Literaturempfehlungen:

→ Buonsenso D et al., Point-of-Care Lung Ultrasound findings in novel coronavirus disease-19 pneumonia: a case report and potential applications during COVID-19 outbreak. Eur Rev Med Pharmacol Sci. 2020 Mar;24(5):2776-2780. doi: 10.26355/eurrev\_202003\_20549

→ Soldati G et al., Proposal for international standardization of the use of lung ultrasound for COVID-19 patients; a simple, quantitative, reproducible method. J Ultrasound Med. 2020 Mar 30. doi: 10.1002/jum.15285.

→ Peng QY, Findings of lung ultrasonography of novel corona virus pneumonia during the 2019-2020 epidemic. Intensive Care Med. 2020 Mar 12. doi: 10.1007/s00134-020-05996-6.

→ Y Huang et al., A preliminary study on the ultrasonic manifestations of peripulmonary lesions of non-critical novel coronavirus pneumonia (COVID-19), <https://ssrn.com/abstract=3544750>

**Autoren:** PD Dr. Konrad Friedrich Stock, Klinikum rechts der Isar der Technischen Universität München, Nephrologischer Ultraschall in Kooperation mit Dr. Rudolf Horn und Prof. Dr. Gebhard Mathis unter Mitarbeit von Kursleitern der DEGUM/ÖGUM/SGUM.

**Danke für die Mitarbeit an:** Dr. Alexander Heinzmann, Prof. Dr. Gebhard Mathis, Dr. Rudolf Horn, Prof. Dr. Helmut Prosch, Prof. Dr. Dirk-André Clevert, Dr. Wolfgang Heinz, Dr. Joscha von Rappard, Dr. Michael Höpfner, Dr. Hans-Peter Weskott, Dr. Armin Seibel, Dr. Mathias Schmid, Dr. Jörg Kämmer, Prof. Dr. Andreas Schuler, PD Dr. Norbert Börner, Prof. Dr. Christian Görg, Prof. Dr. Deike Strobel, Dr. Susanne Morf, Prof. Dr. Josef Menzel, Dr. Thomas Müller, Dr. Martin Mauch, Dr. Wolfgang Blank, Dr. Georg Kunze, Dr. Daniel Weiss, Prof. Dr. Christoph F. Dietrich, Prof. Dr. Wolfgang Kratzer, Prof. Dr. Christian Lersch, Dr. Friedhelm Peltz, Dr. Gregor Zimmermann, Prof. Dr. Wolfgang Huber, PD Dr. Claudius Küchle, Prof. Dr. Gerhard Schneider, Dr. Markus Heim, Dr. Frank Wolfram.

**Abbildungen:** Dr. Rudolf Horn, Prof. Dr. Christian Görg, PD Dr. Eckhart Fröhlich, Dr. Mathias Schmid, Dr. Thomas Müller, PD Dr. Konrad Friedrich Stock.

**Layout:** Sarah Bartl